CS12

受精後 26±1日
頭臀長 3-5mm
体節　21-29対

<外表>
・C型に屈曲
・鰓弓3つ
・神経管が閉鎖
・耳胞閉鎖

<循環>
胎盤循環への移行
<神経系>
神経管の形成
<消化管>
上皮の分化が進み、
器官原基が発生

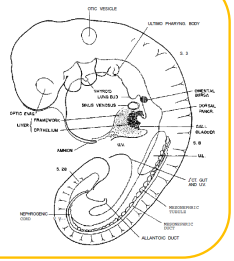

外表①：形態、体節、鰓弓、上肢・下肢

	CS11	CS12	CS13
形態	直立	屈曲(C型)	屈曲
体節	13-20	21-29	30以上
鰓弓	2	3	4
上肢・下肢	なし	はっきりとした上肢芽は観察されない	上肢芽あり 下肢芽のある個体もある

外表②：神経管

	CS11	CS12
神経管	両端が開口	閉鎖 神経管が形成される

外表③：卵黄嚢

	CS11	CS12	CS13
			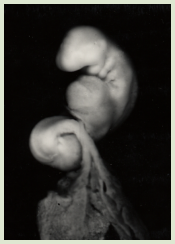
卵黄嚢	腸管との結合部広く開口	開口部の収縮が進み、伸長する	体節数30で卵黄管となる

外表④：耳胞

	CS11	CS12	CS13
	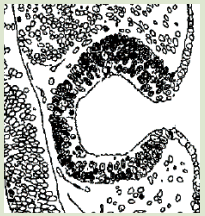		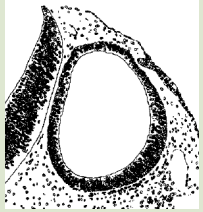
耳胞	耳板の陥入	ほぼ閉鎖する	完全に閉鎖 皮膚外胚葉から分離

CS12

受精後 26±1日
頭臀長 3-5mm
体節　 21-29対

<外表>
・C型に屈曲
・鰓弓3つ
・神経管が閉鎖
・耳胞閉鎖

<循環>
胎盤循環への移行
<神経系>
神経管の形成
<消化管>
上皮の分化が進み、器官原基が発生

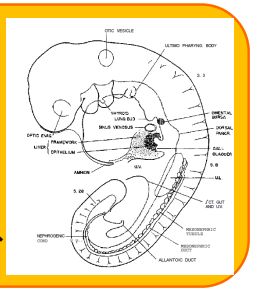

循環

CS11

CS12

・心臓が大きくなり、心室が分化する

・CS11：卵黄嚢から栄養(卵黄循環)
CS12：血液からの栄養(胎盤循環)に移行
・・・脳、神経系が早期に移行する

神経系

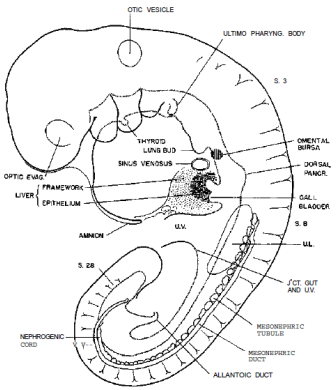

・神経管の形成が終了する
・菱脳の分化が進む
・間脳が肥厚し視床腹部の原基ができる

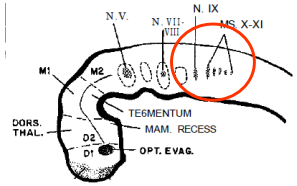

・第9、10脳神経の神経節となる細胞が分化する

消化管①：咽頭

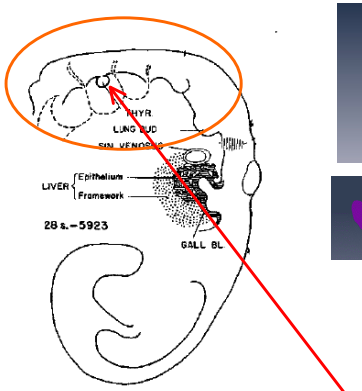

体節数28



・腹側で分化が進む
・左右に広がって薄くなる
・甲状腺原基が発達する

消化管②：肺

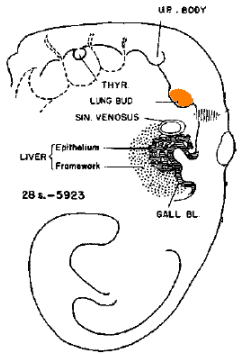

体節数28

<断面>

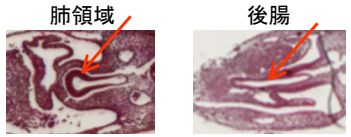

上皮が消化管の他の領域より厚くなる

<正面>

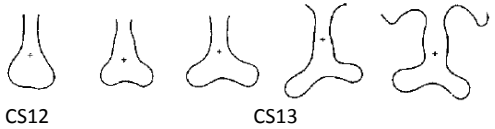

CS12：単一の隆起
CS13：左右に2分化
さらに発達すると気管ができる

消化管③：胃

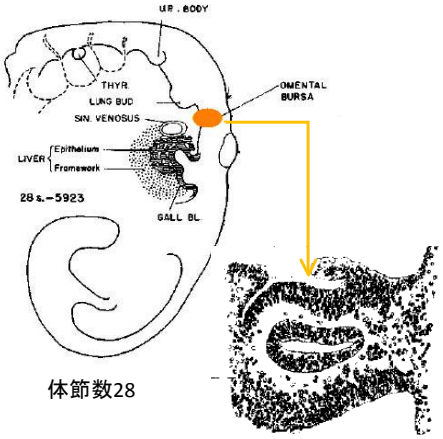

体節数28

・肺のすぐ下に網嚢ができる
・体節数25-28で胃の領域の消化管が膨らむ

↓

CS13で紡錘型になる

消化管④：肝臓

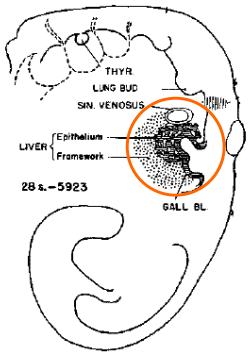

体節数28

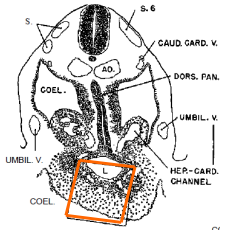

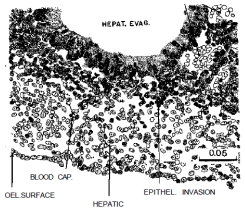

肝憩室の上皮が周辺を侵食し始める
上皮がなめらかでなくなり、はっきりとした肝臓の輪郭が消える

↓

CS13で侵食が終了、肝実質に分化する

消化管⑤：膵臓・胆嚢

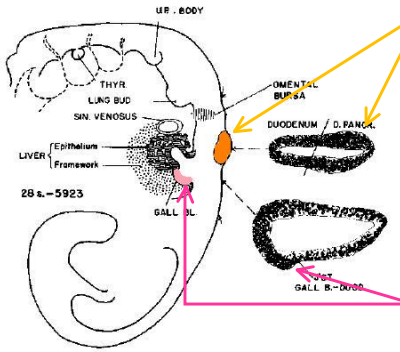

体節数28

背側膵芽

胃のすぐ下の領域の
背側半分が分化
(消化管からの隆起として
確認できるのはCS13以降)

胆嚢

肝憩室の尾側領域が
分化

消化管⑥：卵黄嚢

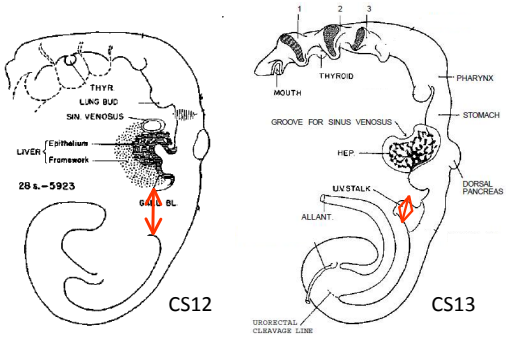

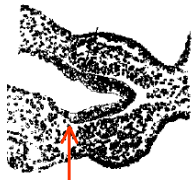

・卵黄嚢の開口部が収縮し、伸長する
・開口部が尾側方向へ移動する
・卵黄嚢と腸上皮の差が明確になる